
Landelijk Protocol

Leidraad NVOG Structureel Echoscopisch onderzoek

INLEIDING

Bij de voorlichting aan het begin van de zwangerschap, dient de zwangere vrouw die informatie over Prenatale Screening wil (NVOG kwaliteitsnorm [Prenatale Screening naar aangeboren afwijkingen](#)) ook geïnformeerd te worden over de mogelijkheid van screening op foetale structurele afwijkingen in het tweede trimester middels het Structureel Echoscopisch Onderzoek (SEO)¹. Elke zwangere vrouw wordt geacht om op basis van de verkregen informatie aan te geven of zij dit onderzoek wil ondergaan.

Het doel van het SEO is tweërlei; enerzijds het beoordelen van de foetale anatomie, anderzijds het beoordelen van obstetrische parameters. Het doel van het beoordelen van de foetale anatomie bij het SEO is om aanstaande ouders die dat willen, tijdig te informeren over de eventuele aanwezigheid van neurale buisdefecten en andere structurele afwijkingen. Het prenataal detecteren van aandoeningen kan soms leiden tot aanpassing van de prenatale zorg en/of de plaats van bevalling, zodat na de geboorte adequate opvang kan worden verzorgd aan de neonat en de juiste behandeling kan worden ingezet. In andere gevallen biedt het detecteren van een congenitale afwijking de ouders de mogelijkheid een autonome reproductieve keuze te maken om de zwangerschap niet voort te zetten.

De beoordeling van de foetale organen, de zogenaamde prenatale screening op structurele afwijkingen, is een bevolkingsonderzoek volgens de Wet op het Bevolkingsonderzoek (WBO) en in die zin vergunningplichtig. De NVOG kwaliteitsnorm 'Prenatale Screening naar aangeboren afwijkingen' en deze betreffende leidraad vormen hiervoor de inhoudelijke basis. Vergunningplichtig is onder meer bevolkingsonderzoek naar ernstige aandoeningen waarvoor geen behandeling of preventie mogelijk is. Hoewel er voor steeds meer aandoeningen postnataal een goede behandeling bestaat, met een daarmee gepaard gaand beter perspectief voor het ongebooren kind, valt het beoordelen van de foetale organen tijdens het SEO nog steeds onder de WBO. Zwangeren met een erkende medische indicatie voor geavanceerd ultrageluidonderzoek (GUO) dienen hierop gewezen te worden en dienen, indien gewenst, verwezen te worden naar een centrum voor prenatale diagnostiek* voor een GUO.² Hiermee vervalt de verwijzing voor het SEO. De in deze leidraad genoemde structuren/orgaansystemen worden systematisch gescreend op afwijkingen bij de uitvoering van het SEO. Tijdens de voorlichting voorafgaande aan het SEO dient de zwangere ook

geïnformeerd te worden over de beperkingen van dit onderzoek en over de kans op onverwachte bevindingen in de vorm van structurele foetale afwijkingen anders dan een neuraal buisdefect en/of sonomarkers en/of onverwachte afwijkende obstetrische parameters. Deze overwegingen dienen meegenomen te worden bij de keuze wel of geen SEO te ondergaan. Bijna alle structurele afwijkingen kunnen gepaard gaan met een chromosoomafwijking. In geval van (verdenking op) structurele afwijkingen zal verwijzing naar een centrum voor prenatale diagnostiek worden aangeboden. In het geval van afwijkende obstetrische bevindingen kan soms volstaan worden met een verwijzing naar een tweedelijns centrum. De verwijzing vindt plaats door de obstetrisch zorgverlener van de vrouw, niet door de echoscopist. Het kan zijn dat, als onderdeel van het diagnostische traject en in kader van de beleidsbepaling, chromosomenonderzoek geïndiceerd is. Dit betekent dat, terwijl het SEO in opzet niet bedoeld is voor screening op chromosomale afwijkingen, de zwangere onverwacht met een dergelijke diagnose geconfronteerd kan worden. Daarbij is het altijd de keuze van de zwangere vrouw en haar partner om een chromosomenonderzoek te ondergaan en hier in het geval van een ongunstige uitslag, wel of geen consequenties aan te verbinden.

Tijdens het SEO kunnen ook obstetrische parameters worden beoordeeld, zoals biometrie, vruchtwater, placenta lokalisatie, navelstrenginsertie en cervixlengte. Het beoordelen van deze parameters valt niet onder de WBO. Het zijn parameters die noodzakelijk zijn voor het maken van een goed obstetrisch beleid. Afwijkingen van de norm in (één van) deze parameters, kunnen leiden tot obstetrische problemen en zijn daarom ook van belang bij de uitvoering van het SEO. Het detecteren van een afwijkende obstetrische parameter biedt de gelegenheid om de zwangere vrouw vroegtijdig te verwijzen voor adequate verdere diagnostiek en behandeling die potentieel kan leiden tot een betere perinatale uitkomst. Het is ook mogelijk dat de foetus anatomisch geen afwijkingen heeft, maar dat er wel een afwijkende obstetrische parameter wordt gevonden, die de kans op obstetrische complicaties vergroot. Deze bevindingen kunnen leiden tot een aanpassing van het obstetrische beleid om de zorg rond moeder en kind te verbeteren. Afhankelijk van de bevinding zal de zwangere verwezen moeten worden naar de 2e lijn of een centrum voor prenatale diagnostiek voor Geavanceerd Echoscopisch Onderzoek (GUO)

**centrum voor prenatale diagnostiek: Universitair Medisch Centrum met hieraan verbonden satellietcentra voor de counseling en uitvoering van Prenatale Diagnostiek.*

1.1 Organisatie

Vergunning plichtig bevolkingsonderzoek is verboden zonder de vergunning van de minister van

Volksgezondheid, Welzijn en Sport (VWS). De Regionale Centra voor Prenatale Screening zijn vergunninghouders voor de uitvoering van prenatale screening en zorgen voor samenwerkingsafspraken via overeenkomsten met alle betrokken partijen. In het geval van het SEO zijn dit de counselors (zij lichten de zwangeren voor over de (on)mogelijkheden van het SEO), de echoscopisten (zij verrichten het SEO) en het echocentrum (het centrum waar het SEO verricht wordt).

1.2 Eisen te stellen aan de echoscopist

De echoscopist moet voldoen aan de landelijk opgestelde [Kwaliteitseisen](#) voor de SEO-echoscopist. Daarnaast dient de SEO-echoscopist een contract te hebben met één van de Regionale Centra en aan de eisen van dat Regionale Centrum te voldoen (2). De echoscopist dient de gegevens betreffende de foetale anatomie digitaal vast te leggen. Zowel de beeldvorming van alle hieronder genoemde orgaansystemen en het echoverslag dienen minimaal 15 jaar bewaard te worden. De echoscopist dient gegevens te verstrekken aan het Regionaal Centrum ten behoeve van de kwaliteitsborging volgens landelijke en regionale kwaliteitseisen (zie www.peridos.nl/gegevensinvoer voor het aanleveren van gegevens aan de landelijke database Peridos) (3).

De echoscopist kan zijn een gynaecoloog, basisarts, verloskundige, verpleegkundige of radiodiagnostisch laborant of iemand met een andere HBO-opleiding in de medische zorg en met een erkende aanvullende echoscopische opleiding obstetrie/gynaecologie (zie [RIVM-site](#) met erkende opleidingen). De kennis dient aantoonbaar bijgehouden te worden door het bezoek aan wetenschappelijke congressen/symposia en/of regionaal georganiseerde bijscholingsbijeenkomsten en de echoscopist dient mee te werken aan een audit.

1.3 Uitvoering van het onderzoek

Counseling heeft vooraf door de aanvrager plaatsgevonden. De counselor moet voldoen aan het de landelijk opgestelde Kwaliteitseisen voor de counselor. Daarnaast dient de counselor een contract te hebben met één van de Regionale Centra en aan de eisen van dat Regionale Centrum te voldoen (2) Of een zwangere gecounseld is, moet geverifieerd worden door de uitvoerder van het SEO en worden vastgelegd. Het echoscopisch onderzoek dient tussen 18 en 21 weken zwangerschap te worden verricht, maar het liefst tussen de 19 en 20 weken. Bij een zwangerschapsduur van meer dan 21 weken dient rekening gehouden te worden met het feit dat verwijzing naar een centrum voor prenatale diagnostiek en het verrichten van aanvullende diagnostiek, wellicht niet voor een zwangerschapsduur van 24 weken te realiseren is.

Wanneer er afwijkingen worden gevonden, of bij twijfel over afwijkingen wordt de zwangere door haar obstetrische zorgverlener (huisarts, verloskundige of gynaecoloog) verwezen naar een centrum voor prenatale diagnostiek. Bij de aanwezigheid van onverwachte bevindingen, zoals sonomarkers of afwijkingen in obstetrische parameters, dient verwijzing overwogen te

Landelijk protocol: Leidraad NVOG structureel Echoscopisch Onderzoek

23-07-2019

worden zoals hieronder beschreven. Wanneer de foetale anatomie door omstandigheden (maternale habitus, hoeveelheid vruchtwater, kindsbewegingen enz.), niet voldoende in beeld gebracht kan worden, dient dit met de zwangere besproken te worden. Afhankelijk van de situatie kan ook overwogen om transvaginaal echoscopisch onderzoek te verrichten. Revisie zou overwogen kunnen worden indien beoordeling van één van de orgaansystemen niet compleet is. Eventuele revisie wordt met de ouders besproken en goed gedocumenteerd. Indien de ouders goed geïnformeerd zijn en geen revisie wensen, dan is dat geen verplichting. Een eventuele revisie vanwege ongunstige foetale positie, dient binnen drie werkdagen plaats te vinden. Indien afronding van het onderzoek niet haalbaar is (bijvoorbeeld in verband met plaatsgebrek) of lijkt (bijvoorbeeld in verband met de maternale habitus) binnen het eigen centrum of indien de foetale anatomie na de revisie nog steeds niet kan worden afgerond, dan dient de zwangere verwezen te worden voor een GUO II naar een centrum voor prenatale diagnostiek in verband met een 'incomplete SEO'. Na de uitvoering van het SEO vindt altijd terugkoppeling middels een geschreven verslag plaats naar de verwijzend zorgverlener. Bij afwijkende bevindingen wordt telefonisch contact gezocht met de verwijzer, zodat de zwangere zo snel mogelijk kan worden doorverwezen voor nadere diagnostiek.

Aanvang van het SEO

De echoscopist dient bij aanvang van het onderzoek vast te stellen of er foetale hartactie is en of het om een eenling- of meerlingzwangerschap gaat.

Beoordeling foetale anatomie

De volgende structuren dienen geëvalueerd te worden:

1. Centraal zenuwstelsel:

- Schedel: vorm en echodensiteit
- Hersenen: aanwezigheid 'midline', cavum septum pellucidum. Beoordeling cerebellum en laterale ventrikelsysteem, afmeting achterhoorn

2. Wervelkolom:

- Beoordeling wervels in twee richtingen. Beoordeling continuïteit van de huid.

3. Gelaat:

- Beoordeling orbitae
- Beoordeling profiel, inclusief neusbot
- Beoordeling bovenlip

4. Thorax:

- Beoordeling vorm thorax
- Beoordeling echogeniciteit longen
- Beoordeling intactheid diafragma

5. Hart:

- Beoordeling positie en grootte
- Beoordeling 4-kamerbeeld: symmetrie breedte atria en ventrikels, identificatie beide AV-kleppen, crux, continuïteit septa
- Beoordeling linker uitstroom baan: aorta uit linker ventrikel, inclusief de continuïteit met het septum
- Beoordeling rechter uitstroom baan: pulmonalis uit rechter ventrikel inclusief pulmonalis klep
- Beoordeling 'three vessel view'
- Beoordeling 'three vessel trachea view'

6. Abdomen:

- Beoordeling buikwand
- Beoordeling maag- en blaasvulling
- Beoordeling darmpakket
- Beoordeling aanwezigheid beide nieren, beoordelen echogeniciteit nierparenchym
- Afmeting van het pyelum

7. Extremititeiten:

- Beoordeling beide bovenste en onderste extremititeiten, inclusief beoordeling lange pijpbeenderen
- Beoordeling aanwezigheid handen en voeten. Beoordeling stand handen en voeten

8. Navelstreng:

- Aantal navelstreng vaten

Beoordeling Sonomarkers

Meest gebruikte/bekende sonomarkers:

- Kort femur $< p 2,3$ (4)
- Pyelectasie ≥ 7 mm
- Echogene darmen
- Hypoplastisch $< p 5$ of afwezig neusbot (5)
- Verdikte nuchal fold (nekoedeem) > 6 mm
- Ventriculomegalie (> 10 mm)
- Plexus choroideus cyste
- Twee vaten in de navelstreng

Definitie

Een sonomarker:

- Is een echoscopische bevinding die op zichzelf onbelangrijk is met betrekking tot de uitkomst van de zwangerschap.
- Is niet specifiek en kan voorkomen bij een (chromosomaal) normale foetus.
- Is vaak van voorbijgaande aard.
- Verhoogt de kans op foetale (chromosomale en niet-chromosomale) afwijkingen of andere oorzaken.

De uitgangspunten voor het vinden van sonomarkers en het maken van beleid zijn:

- Het SEO is niet primair bedoeld als screening op chromosomale afwijkingen.
- De mate van associatie met chromosomale of niet-chromosomale afwijkingen/oorzaken.
- Onvoldoende duidelijkheid over onafhankelijkheid van verschillende sonomarkers ten aanzien van associatie met trisomie 21.
- Associatie met diversiteit aan afwijkingen/oorzaken.

Classificatie sonomarkers

Op basis van de meest recente meta-analyse is een tabel samengesteld waarin de prevalentie, de associatie met trisomie 21 en de associatie met andere foetale afwijkingen c.q. obstetrische complicaties van de meest bekende c.q. meest relevante sonomarkers zijn weergegeven (6).

Op basis van dit overzicht kunnen sonomarkers in relatie tot de kans op chromosomale afwijkingen, structurele afwijkingen of foetale groei verdeeld worden in 3 categorieën:

Groep 1

Sonomarker met name geassocieerd met chromosomale afwijkingen:

- Plexus choroideus cysten (trisomie 18)

Groep 2

Sonomarkers geassocieerd met zowel chromosomale als niet-chromosomale afwijkingen/oorzaken:

- Verdikte nek fold (trisomie 21)
- Echogene darmen (trisomie 21)
- Milde ventriculomegalie (trisomie 21)
- Hypoplastisch of afwezig neusbot (trisomie 21)

Groep 3

Sonomarkers met name geassocieerd met niet-chromosomale afwijkingen/oorzaken:

- Pyelectasie
- Kort femur
- 2 navelstrengvaten

Algemeen beleid bij afwijkende bevindingen bij beoordeling van de foetale anatomie:

Bij afwijkende bevindingen bij het SEO dient de zwangere zo snel mogelijk verwezen te worden naar een centrum voor prenatale diagnostiek voor een GUO II. Het streven is om deze afspraak binnen 3-4 werkdagen plaats te laten vinden. (3)

Beleid bij sonomarkers (stroomdiagram bijlage 1 en tabel 1)

Op basis van het onder bijlage 1 genoemde overzicht wordt het volgende beleid voorgesteld bij het vinden van sonomarkers als toevallsbevinding tijdens het SEO. Dit beleid wordt samengevat in het stroomdiagram in bijlage 1.

1) Beleid bij aanwezigheid van meer dan één sonomarker

(Uitzondering: plexus choroideus cysten hoeven niet te worden verwezen):

- Directe verwijzing naar centrum voor prenatale diagnostiek.

2) Beleid bij aanwezigheid van een geïsoleerde sonomarker:

Directe verwijzing naar centrum voor prenatale diagnostiek voor geavanceerd ultrageluidonderzoek in geval van:

- Sterke associatie chromosoomafwijkingen en genetische syndromen: *verdikte nuchal fold, hypoplastisch of afwezig neusbot.*
- Bekende associatie met structurele en chromosomale afwijkingen en genetische syndromen: *echogene darmen, milde ventriculomegalie.*
- Associatie met andere structurele afwijkingen of foetale complicaties: *pyelectasie > 10mm, 2 navelstrengvaten.*

Echoscopische herbeoordeling door een SEO-echoscopist in het 3e trimester in een SEO-gecertificeerd echocentrum in geval van:

- *Pyelectasie > 7 mm en < 10 mm:* herbeoordeling bij 32 weken (7); Indien *pyelectasie > 10 mm* directe verwijzing naar centrum voor prenatale diagnostiek.

Geen verdere actie noodzakelijk in geval van:

- Matig / geen evidente associatie met structurele en chromosomale afwijkingen en genetische syndromen: *plexus choroideus cysten.*

Beoordeling obstetrische parameters

De volgende parameters dienen altijd beoordeeld te worden:

1. Biometrie

Ter beoordeling van de foetale grootte dienen minimaal de volgende parameters gemeten te worden:

- HC - head circumference - hoofdomtrek
- TCD - transcerebellar diameter - transcerebellaire diameter
- AC - abdominal circumference - buikomtrek
- FL - femur length - femur lengte

Voor een beschrijving van de uitvoering van deze parameters en de referentiewaarden wordt verwezen naar het [NVOG-protocol Foetale biometrie](#).

2. Vruchtwater

De hoeveelheid vruchtwater dient altijd beoordeeld te worden. De hoeveelheid vruchtwater hoeft niet gekwantificeerd te worden. Bij twijfel over de hoeveelheid vruchtwater wordt geadviseerd om de diepste pool te meten of de amniotic fluid index (AFI).

3. Placenta

- Ter beoordeling van de placenta dienen minimaal de volgende aspecten beoordeeld en gedocumenteerd te worden: lokalisatie van de placenta: achterwand (posterior) of voorwand (anterior).
- Aantal lobben van de placenta, ter uitsluiting van placenta bilobata.
- Afstand tussen de placenta en het ostium internum van de cervix. Indien de placenta anterior ligt en dichtbij het ostium internum, dient gewacht te worden op een enigszins volle blaas om de ligging goed te beoordelen. Indien het vermoeden bestaat op een laagliggende placenta, dient een aanvullende transvaginale echografie te worden verricht, met een lege blaas, waarbij de afstand van de placenta tot het ostium internum (of over het ostium internum) van de cervix gemeten wordt.
- De morfologie ter uitsluiting van (partiële) mola, abnormaal adhesieve placenta.
- Bij een placenta op de voorwand en een sectio in de anamnese dient altijd de afstand tot het ostium internum gemeten te worden in verband met een vergrote kans op een placenta , abnormaal adhesieve placenta.
- Extra aandacht voor placenta lokalisatie bij IVF/ICSI in verband met verhoogd risico op placenta previa.

4. Navelstreng

De insertie van de navelstreng in de placenta dient beoordeeld te worden. De insertie kan centraal, decentraal, marginaal (<2cm van de placentarand) of velamenteus (insertie in de vliezen, buiten de choriale plaat van de placenta) gelegen zijn.

Extra aandacht voor navelstrenginsertie bij meerlingen in verband met een verhoogd risico op een velamenteuze insertie.

5. Kindsbewegingen

Tijdens het onderzoek dient gelet te worden op de kindsbewegingen.

6. Cervix

Het beoordelen van de lengte van de cervix gebeurt op indicatie of is optioneel.

Disclaimer

De waarde van behandeling met progesteron danwel een pessarium bij vrouwen met een cervix ≤ 35 mm (eenlingen) of < 38 mm (tweelingen) tijdens het SEO om vroeggeboorte te voorkomen is momenteel onderdeel van een lopende studie, QUADRUPLE P. De NVOG adviseert centra om hierin te participeren. Zie ook www.zorgevaluatienederland.nl

Definitie afwijkende obstetrische parameter

- Een afwijkende obstetrische parameter is een echoscopische bevinding die de kans op een obstetrische complicatie kan verhogen.
- De bevinding is niet specifiek voor de chromosomaal afwijkende foetus, maar kan soms de kans op een chromosomale afwijking verhogen.

Classificatie van obstetrische parameters

Biometrie

Indien de zwangere onder controle is in de 1e lijn en er is sprake van een afwijkende biometrie < 32 weken, dient de zwangere een verwijzing naar een centrum voor prenatale diagnostiek aangeboden te worden voor een GUO II. Na 32 weken kan verwijzing naar de tweede lijn plaatsvinden voor het herbeoordelen van de foetale biometrie, aangevuld met Doppler-diagnostiek.

Indicaties voor verwijzing op basis van biometrie zijn als volgt:

- Maten $< p2.3$ voor: HC, TCD, AC, FL

Vruchtwater

Indien de hoeveelheid vruchtwater verhoogd of verlaagd is dient de zwangere een verwijzing naar een centrum voor prenatale diagnostiek aangeboden te worden voor een GUO II.

Indicaties voor verwijzing op basis van vruchtwater zijn als volgt:

- Aanwijzingen voor polyhydramnion: danwel diepste pool > 8 cm of op basis van AFI (8)
- Aanwijzingen voor oligohydramnion: diepste pool < 2 cm

Placenta (stroomdiagram bijlage 2)

Bij verdenking op placentaproblematiek bij een zwangere die onder controle is in de 1e lijn, dient nadere echo-diagnostiek verricht te worden en moet de zwangere verwezen worden naar de 2/3e lijn ter beoordeling van de placenta.

Bij een placenta anterior, die dicht tegen het ostium internum lijkt aan te liggen, dient de lokalisatie beoordeeld te worden met een enigszins volle blaas. Indien de lokalisatie niet goed is te bepalen in verband met een lage lokalisatie bij een placenta posterior, dan moet worden overwogen om deze transvaginaal te beoordelen met een lege blaas. Indien er aanwijzingen zijn voor een laagliggende placenta of een placenta previa, dan dient nadere diagnostiek verricht te worden.

Indicaties voor nadere diagnostiek en verwijzing naar 2/3e lijn (bijlage 2):

(N.B. echoscopisch onderzoek verricht in het kader van placentaproblematiek is geen GUO)

- Indien er sprake is van een placenta op de **voorwand <5 mm** van het ostium internum of een placenta op de **achterwand <20 mm** van het ostium internum, dan dient de echo herhaald te worden bij 32 weken. Hierbij moet gebruik worden gemaakt van transvaginale echografie en kleurendoppleronderzoek, omdat juist bij de optrekkende laagliggende placenta sprake kan zijn van vasa previa (zie conceptrichtlijn vasa previa). Indien de echoscopist geen ervaring heeft met de kleurendoppler dan dient de patiënte verwezen te worden voor deze echo bij 32 weken naar de 2/3e lijn. (9)
- Indien er bij het SEO sprake is van een placenta previa, ofwel de placenta ligt **≥1 mm over** het ostium internum, dan dient **direct** verwijzing plaats te vinden naar de tweede lijn en niet pas bij 30 weken, omdat de kans bestaat dat een placenta previa symptomatisch wordt.
- Indien er sprake is van een placenta previa vanaf de voorwand of een laagliggende placenta op de **voorwand <20 mm** van het ostium internum bij een patiënte met een sectio in de anamnese dan dient patiënte **direct** verwezen te worden naar de 2/3e lijn ter uitsluiting van een , abnormaal adhesieve placenta. Indien er een verdenking is op een placenta , abnormaal adhesieve placenta dient de zwangere direct verwezen te worden naar een derdelijns centrum voor prenatale diagnostiek in verband met een GUO II indicatie.
- Indien er sprake is van een placenta bilobata, dan bestaat er een verhoogd risico op vasa previa. Met behulp van transvaginale echografie en het kleurendoppleronderzoek zal uitgesloten moeten worden of er sprake is van vasa previa. Indien de echoscopist geen ervaring heeft met de kleurendoppler dan dient de patiënte verwezen te worden voor deze echo bij 32 weken naar de 2/3e lijn. (10)
- Indien er aanwijzingen zijn voor een (partiële) molazwangerschap dient de zwangere direct verwezen te worden naar een derdelijns centrum voor prenatale diagnostiek.
- Als de placenta bij 32 weken **nog steeds <20 mm** van het ostium internum ligt zowel voor de voor- als achterwand, dan dient de zwangere direct verwezen te worden naar een 2/3e lijns centrum om de placenta lokalisatie te herbeoordelen en overname van de zorg. Indien de placenta voor 36 weken nog optrekt, dan kan de zwangere alsnog terug naar de primaire zorgverlener.

Navelstrenginsertie (stroomdiagram: bijlage 2)

Tijdens het echoscopisch onderzoek dient ook de navelstrenginsertie in de placenta bepaald te worden. Screening op vasa previa gebeurt niet routinematig, maar enkel op basis van risicofactoren. De drie belangrijkste risicofactoren zijn (10):

- Placenta bilobata
- Velamenteuze insertie van de navelstreng
- Laagliggende placenta of placenta previa bij het SEO

In het geval van een placenta bilobata of velamenteuze insertie van de navelstreng dient patiënte verwezen te worden naar de 2/3e lijn voor herbeoordeling en het uitsluiten van vasa previa. Bij twijfel over de diagnose vasa previa kan de zwangere verwezen worden naar de 3e lijn voor een GUO II.

In het geval van een laagliggende placenta of placenta previa dient het beleid gevolgd te worden zoals hierboven benoemd.

Kindsbewegingen

Indien de foetus ongewoon stil ligt tijdens de hele SEO dan dient de zwangere verwezen te worden naar een centrum voor prenatale diagnostiek.

Cervix

Indien bij eenlingen een cervixlengte <35 mm en bij tweelingen <38 mm wordt gemeten, dan bestaat er een verhoogd risico op een vroeggeboorte en kan patiënte gecounseld worden voor de Quadruple P-studie.

Verslaglegging en Rapportage

Van elk onderzoek dient een verslag te worden vastgelegd, waarin duidelijk de conclusie van het onderzoek wordt vermeld. Hierin dient te worden beschreven welke metingen zijn verricht (met de numerieke uitslagen daarvan), welke structuren zijn onderzocht en wat daarvan de bevindingen waren en welke structuren niet te beoordelen waren.

Verslaglegging geschiedt in een digitale database. Bij voorkeur in een database waarvoor een koppeling voor aanlevering aan Peridos gereed is of in ieder geval voorbereid kan worden. Tevens dienen van elk onderzoek digitaal beelden opgeslagen te worden van de hierboven genoemde **orgaansystemen**. Het advies is alle sonomarkers als zodanig te registreren en te melden aan de zwangere vrouw. Sonomarkers die geen specifieke consequenties hebben voor het beleid (echodense focus hart, plexus choroideus cysten) dienen nadrukkelijk aan de zwangere uitgelegd te worden als een "anatomische variant zonder klinische betekenis". Ook alle obstetrische parameters dienen in hetzelfde verslag opgenomen te worden.

Colofon

© 2019 Nederlandse Vereniging voor Obstetrie en Gynaecologie

Een leidraad is een document met aanbevelingen over vaak organisatorische en/of uitvoerende zaken, ter ondersteuning van zorgprofessionals en zorggebruikers, gericht op het verbeteren van de kwaliteit van zorg; het betreft met name procesgeoriënteerde afspraken of adviezen.

Deze leidraad is opgesteld door de Werkgroep Foetale Echoscopie en de Werkgroep Otterlo en Prof. dr. E. Pajkrt, dr. J.M. Middeldorp, dr. C.J. Bax en dr. A.B.C. Coumans en vervangt het NVOG-modelprotocol SEO uit 2008 en het NVOG-modelprotocol Onverwachte bevindingen uit 2008.

De geldigheid van deze leidraad eindigt uiterlijk vijf jaar na dagtekening. Dagtekening, 23 juli 2019.

NVOG

Postbus 20075

3502 LB Utrecht

www.nvog.nl

Disclaimer

De NVOG sluit iedere aansprakelijkheid uit voor de opmaak en de inhoud van de voorlichtingsfolders,

leidraden of richtlijnen, alsmede voor de gevolgen die de toepassing hiervan in de patiëntenzorg mocht hebben. De NVOG stelt zich daarentegen wel open voor attentering op (vermeende) fouten in de opmaak of inhoud van deze voorlichtingsfolders of richtlijnen.

Neemt u dan contact op met het Bureau van de NVOG (email: kwaliteit@nvog.nl).

BIJLAGE 1

Referenties:

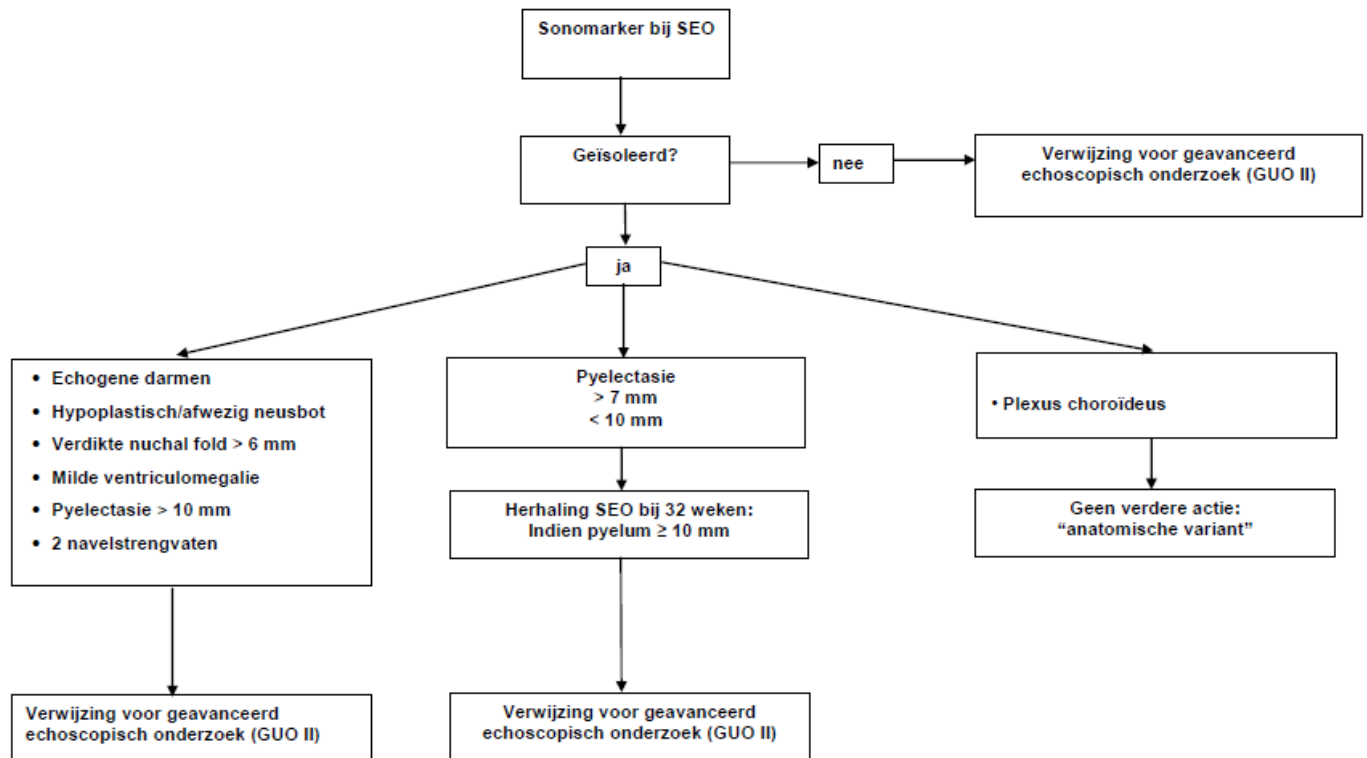
1. Informatie over de 20 wekenecho. Het structureel echoscopisch onderzoek Folder RIVM mei 2017
https://www.rivm.nl/sites/default/files/2018-11/009806_102969_echo_SEO_V3_TG.pdf
2. Draaiboek Prenatale Screening Versie 6.0 RIVM-CVB
(http://www.rivm.nl/Documenten_en_publicaties/Professioneel_Praktisch/Draaiboeken/Preventie_Ziekte_Zorg/Draaiboek_prenatale_screening_downsyndroom_en_Structureel_Echoscopisch_Onderzoek)
3. Kwaliteitseisen SEO echoscopist RIVM-CVB
4. Verburg BO, Steegers EA, De Ridder M, Snijders RJ, Smith E, Hofman A, Moll HA, Jaddoe VW, Witteman JC. New charts for ultrasound dating of pregnancy and assessment of fetal growth: longitudinal data from a population-based cohort study. *Ultrasound Obstet Gynecol.* 2008 Apr;31(4):388-96. doi: 10.1002/uog.5225.
5. Sonek JD, McKenna D, Webb D, Croom C, Nicolaides K Nasal bone length throughout gestation: normal ranges based on 3537 fetal ultrasound measurements. *Ultrasound Obstet Gynecol.* 2003 Feb;21(2):152-5
6. Agathokleous M, Chaveeva P, Poon LC, Kosinski P, Nicolaides KH Meta-analysis of second-trimester markers for trisomy 21. *Ultrasound Obstet Gynecol.* 2013 Mar;41(3):247-61. doi: 10.1002/uog.12364. Epub 2013 Jan 24.
7. Voskamp BJ, Kleinrouweler CE, Mol BW, Pajkrt E, Bouts AHM. Determination of threshold value for follow-up of isolated antenatal hydronephrosis detected in the second trimester. *J Pediatr Urol.* 2017 Dec;13(6):594-601. doi: 10.1016/j.jpuro.2017.06.001. Epub 2017 Jun 21.
8. Sandlin AT, Chauhan SP, Magann EF. Clinical relevance of sonographically estimated amniotic fluid volume. *J Ultrasound Med* 2013; 32: 851–863.
9. Jansen C, Ruiter L, van Leeuwen E, Schuit E, Mol B, Pajkrt E. The cut-off value for follow-up ultrasound in anteriorly and posteriorly second trimester low-positioned placentas. *SMFM* 2018
10. Ruiter L Kok N, Limpens J, Derks JB, de Graaf IM, Mol B, Pajkrt E. Incidence of and risk indicators for vasa praevia: a systematic review. *BJOG.* 2016 Jul;123(8):1278-87. doi: 10.1111/1471-0528.13829. Epub 2015 Dec 23. Review

Tabel 1. Overzicht sonomarkers: positieve en negatieve LR voor trisomie 21 en associatie van elke individuele sonomarker met andere aandoeningen.

Let op: de genoemde LR horen bij patiënten die geen NIPT hebben laten verrichten.

Sonomarker	LR+ (95% CI)	LR- (95% CI)	Associaties
Kort femur	3.72 (2.79-4.97)	0.80 (0.73-0.88)	Skeletafwijkingen, IUGR
Pyelectasie	7.63 (6.11-9.51)	0.92 (0.89-0.96)	Afwijkingen tractus urogenitalis
Echogene darmen	11.44 (9.05-14.47)	0.90 (0.86-0.94)	Cystic fibrosis, congenitale infecties, darmpathologie, IUGR, bloederig vruchtwater
Hypoplastisch of afwezig neusbot	23.27 (14.23-38.06)	0.46 (0.36-0.58)	Trisomie 21
Verdikte nuchal fold	23.30 (14.35-37.83)	0.80 (0.74-0.85)	Genetische syndromen
Ventriculomegalie	27.52 (13.61-55.68)	0.94 (0.91-0.98)	Hersenafwijkingen, genetische syndromen, infecties, auto-immuun thrombocytopenie

Bijlage 1: Stroomdiagram beleid bij Sonomarkers



Bijlage 2: Stroomdiagram bij navelstreng en placenta problematiek (Dit schema is hetzelfde schema in de NVOG conceptrichtlijn Vasa Previa.)

